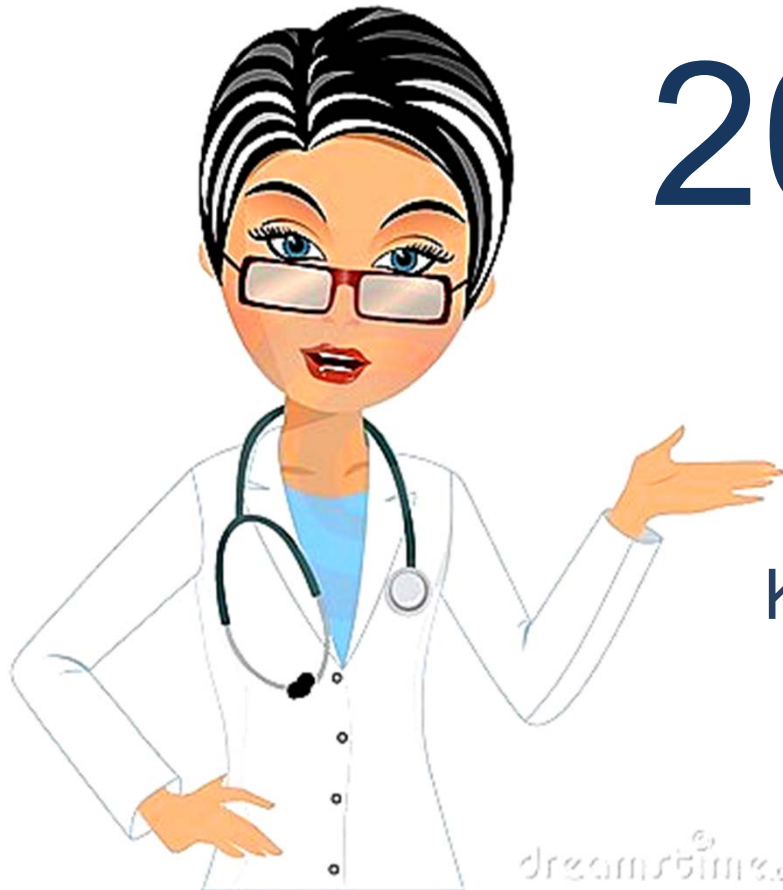

Spot Diagnosis

2015

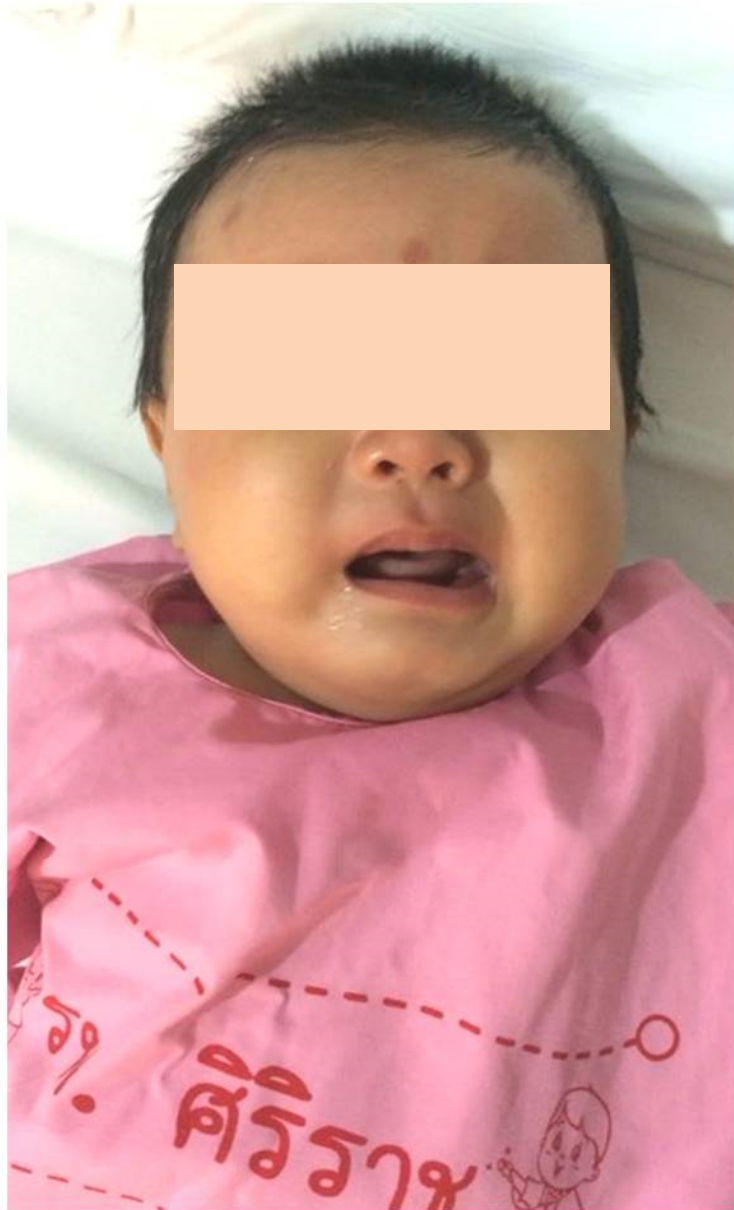

By

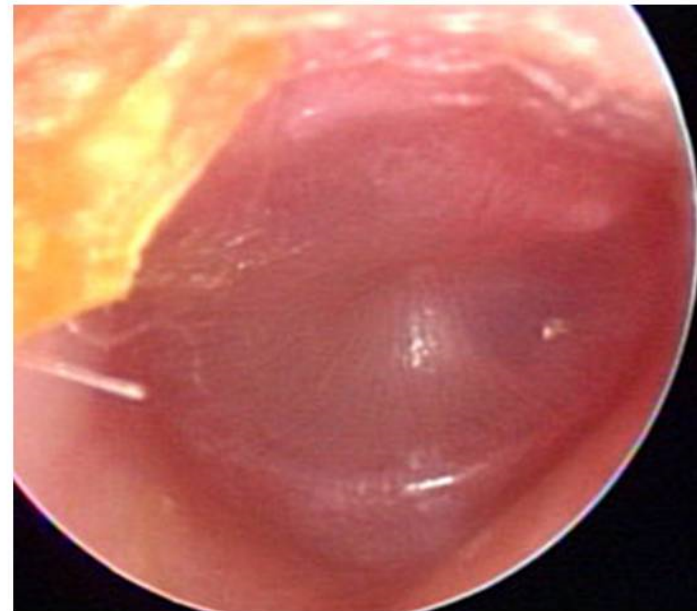
Kulkanya Chokephaibulkit,MD

Faculty of Medicine Siriraj Hospital,

Mahidol University



ข้อ 1. เด็กอายุ 6 เดือน มีไข้
มา 2 วัน อาการปากเปื่อย
เวลาร้องไห้มา 1 วัน ตรวจ
พบแก้วหูขาวอมแดง ท่าน
ควรทำอย่างไร



ข้อ 1. เด็กอายุ 6 เดือน มีไข้มา 2 วัน อาการ
ปากเปื่อยเวลาร้องไห้มา 1 วัน ตรวจพบแก้วหู
ขาบวมแดง ท่านควรทำอย่างไรในเบื้องต้น

- A. ให้กิน amoxicillin-clavulanate และ prednisolone
- B. ให้ i.v. cefotaxime
- C. ให้ i.v. cefotaxime และ myringotomy
- D. CT scan

ข้อ 1. เด็กอายุ 6 เดือน มีไข้มา 2 วัน อาการ
ปากเปื่อยเวลาร้องไห้มา 1 วัน ตรวจพบแก้วหู
ขาบวมแดง ท่านควรทำอย่างไรในเบื้องต้น

- A. ให้กิน amoxicillin-clavulanate และ prednisolone
- B. ให้ i.v. cefotaxime
- C. ให้ i.v. cefotaxime และ myringotomy
- D. CT scan

Facial Palsy secondary to otitis media in children are not common but you will see someday if you see more children

- Estimated incidence of 0.005% (1 in 2,000 cases), much higher in pre ATB era: 0.5-0.7%
- Pathogenesis:
 - Retrograde infection /direct invasion of middle ear to facial nerve bony canal
 - Reactivation of latent virus infection caused by middle ear suppuration
 - Demyelination of the facial nerve due to bacterial toxins
 - Acute neuritis with venous thrombosis leading to inflammatory of the nerve.

Most common causes are S. pneumoniae, S.aureus