



3-year-11month-old boy with complicated pneumonia

Watsamon Jantarabenjakul, MD
King Chulalongkorn Memorial
Hospital





History

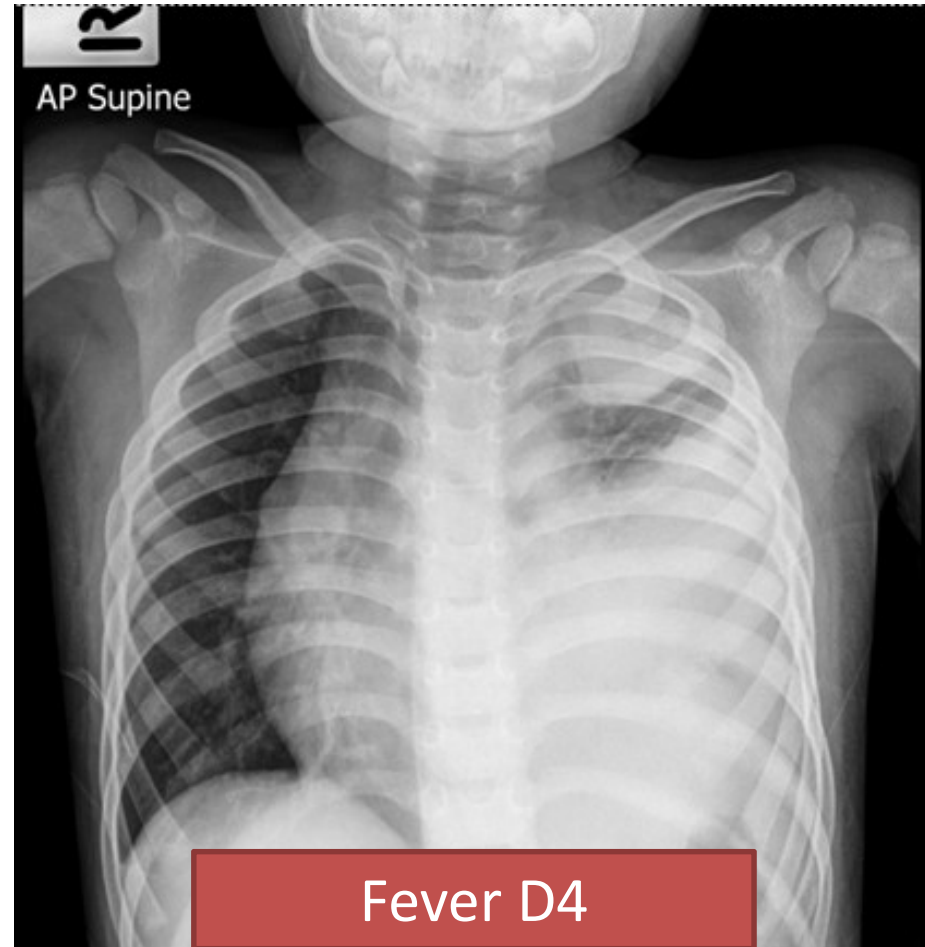
- เด็กชายไทย อายุ 3 ปี 11 เดือน ภูมิลำเนา ปทุมธานี
- **Chief Complaint:**
ส่งจากโรงพยาบาลจังหวัดด้วยเรื่องปอดอักเสบ
- **Present illness**
 - 10 วันก่อนมาโรงพยาบาล ใช้สูง ไอ น้ำมูก ถ่ายเหลว ไม่มีอาเจียน ไปพบแพทย์ที่คลินิก ได้ยาลดไข้ ยาแก้ไอ
 - 9 วันก่อนมาโรงพยาบาล ยังมีใช้สูง ไอ เจ็บหน้าอก ไปพบแพทย์ที่โรงพยาบาล ได้ยา **amoxicillin 40 MKD**





Present illness

- 6 วันก่อนมาโรงพยาบาล ยังมีไข้สูง ไอบ่อย หายใจหอบเหนื่อย ได้รับการรักษาในโรงพยาบาล จังหวัด
- PE: BT 38.5 C, BP 100/70 mmHg, HR 100/min, RR 38/min, SpO2 RA 93%, injected pharynx and tonsils, subcostal retraction, decreased breath sound left lung and rhonchi both lungs





Present illness

- **Lab investigation**

- **CBC:** Hb 10.5 g/dL, Hct 32.6%, WBC 52,900/uL, (N 89.3%, L 3.6%, M 7.1%), platelet 377,000/uL
- **H/C:** NG

- **Management:**

- O₂ mask with bag 10 LPM,
- cefotaxime 150 MKD IV, amikacin 15 MKD IV, azithromycin 10 MKD PO, 5 วัน

ยังมีไข้สูงและหายใจเหนื่อย เปลี่ยนเป็น meropenem 120 MKD แล้วส่งมาที่โรงพยาบาลจุฬาลงกรณ์





Past History

- Term GA 39 weeks, NL, BW 3,240 g, APGAR 9,10
- DOL 5: Pneumonia, on ET tube 7 days, hospital stay 1 month
- Age 2 months: Pneumonia, hospital stay 4 days

Personal History

- **Immunization** BCG1, DTP4-HB4, OPV4, MMR2, JE3
- **Drug allergy** Ibuprofen (angioedema)
- **Development** เรียบชั้น อ.1

Family History

- อาศัยอยู่กับบิดามารดา พี่และน้อง ทุกคนแข็งแรงดี

